

RELATÓRIO ULTRASSONOGRÁFICO

Nome do Animal: cinza – mc3932 Moa x Kaspar

Data: 25 / 08 /2024

Espécie: canino

Raça: Pastor Alemão

Sexo: Macho

Idade: 2 meses

Tutor: Carlos Capilar

Telefone:

Veterinário Requisitante: Dra. Fernanda Deconto

Fígado: dimensões preservadas, contorno regular, parênquima homogêneo, normoecóico. **Vasos e ductos hepáticos:** preservados, parede regular, normoecóica. **Vesícula biliar:** formato anatômico preservado, contorno regular, parede preservada, regular, normoecóica, conteúdo anecóico sem sedimento biliar ecóico.

Baço: dimensões preservadas, contorno regular, parênquima homogêneo, normoecóico. **Veia e artéria esplênica:** preservados, paredes regulares.

Estômago: paredes preservadas, hipoeecóico, normoespessa, com pouca quantidade de conteúdo alimentar no interior.

Alças intestinais: 5 linhas de parede com estratificação preservadas, regular, normoecóico, movimentos peristálticos preservados.

Rim D e E: simétricos, dimensões preservadas, contorno regular, normoecóico, relação corticomedular preservada, pelve regular, ecóica, junção corticomedular preservada.

Vesícula urinária: formato anatômico preservado, com moderada repleção líquida, contorno regular, parede preservada, hipereecóica, regular, estratificação mantida, conteúdo anecóico sem sedimento urinário ecóico.


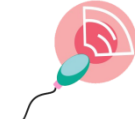
Próstata: não identificada.

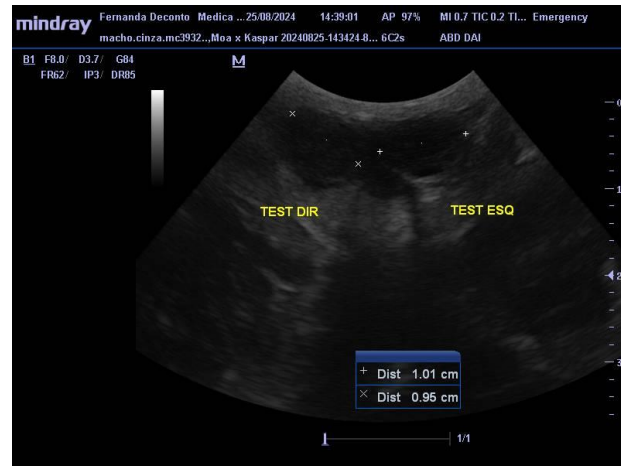
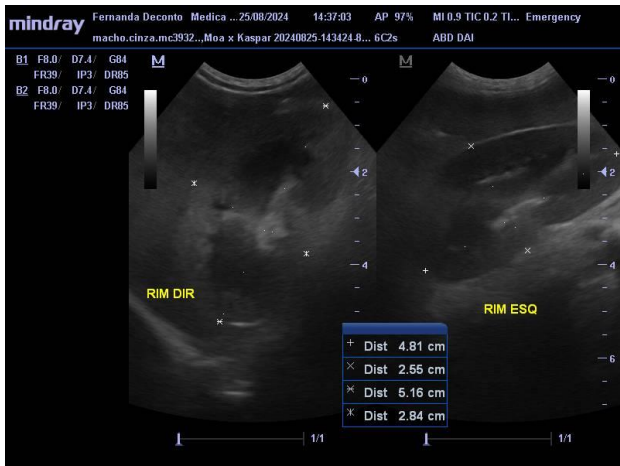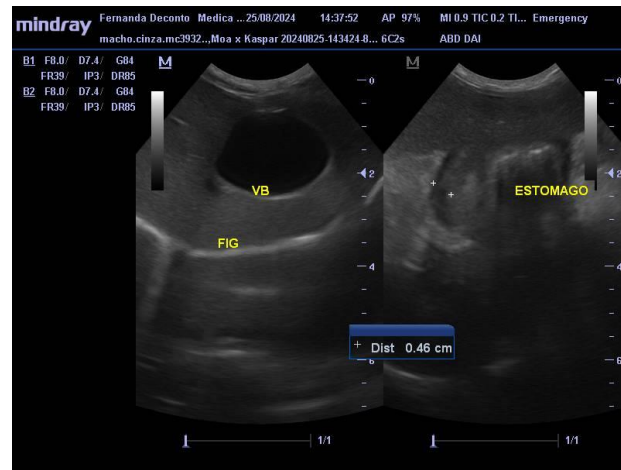
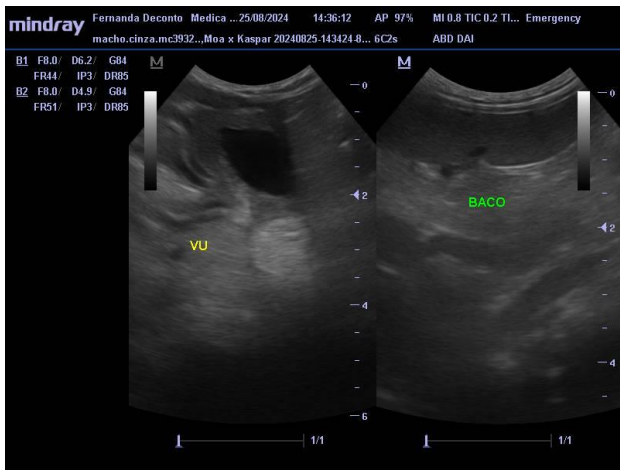
Testículo D e E: 2 testículos palpáveis na bolsa escrotal, tamanho e consistência normais para a idade.

Impressão diagnóstica:

O estudo de imagem sem alterações dignas de nota.

Os dados deste exame são SUGESTIVOS, deve-se sempre relacionar com a clínica do animal.


**Fernanda Deconto**
Médica Veterinária
CRMV/RS 11456



Os dados deste exame são SUGESTIVOS, deve-se sempre relacionar com a clínica do animal.