

## RELATÓRIO ULTRASSONOGRÁFICO

Nome do Animal: Otso

Data: 13/05/2023

Espécie: canino

Raça: Pastor Alemão

Sexo: M

Idade: 05 anos

Tutor: Carlos

Telefone:

Veterinário Requisitante: Dra. Fernanda Deconto

**Fígado:** dimensões preservadas, contorno regular, parênquima homogêneo, hipoeecóico. **Vasos hepáticos:** discretamente dilatados, parede regular, normoeecóica. **Ductos hepáticos:** preservados, parede preservada, normoeecóica. **Vesícula biliar:** formato anatômico preservado, contorno regular, parede preservada, regular, normoeecóica, conteúdo anecóico sem sedimento biliar ecóico.

**Baço:** dimensões alteradas, esplenomegalia, contorno regular, parênquima homogêneo, normoeecóico. **Veia e artéria esplênica:** preservados, paredes regulares.

**Pâncreas:** órgão não visibilizado, porém sem alteração de imagem na sua topografia.

**Estômago:** paredes preservadas, hipoeecóico, normoespessa, com pouca quantidade de conteúdo alimentar no interior.

**Alças intestinais:** 5 linhas de parede com estratificação preservadas, regular, normoeecóico, movimentos peristálticos preservados.

**Rim D e E:** simétricos, dimensões preservadas, contorno regular, normoeecóico, relação corticomedular preservada, pelve regular, ecóica, junção corticomedular preservada.

**Vesícula urinária:** formato anatômico preservado, com moderada repleção, contorno regular, parede preservada, hipereecóica, regular, estratificação mantida, conteúdo anecóico sem sedimento urinário ecóico.


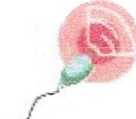
**Próstata:** dimensões preservadas, formato anatômico preservado, contorno regular, parênquima homogêneo, normoeecóico. **Uretra prostática:** preservada, paredes regulares, conteúdo normoeecóico.

**Testículo D e E:** dimensões preservadas, formato anatômico preservado, contorno regular, parênquima homogêneo, normoeecóico, mediastino testicular preservado, regular, normoeecóico. **Epidídimo D e E: cabeça, corpo e cauda:** dimensões preservadas, formato anatômico preservado, contorno regular, parede regular, normoeecóico, conteúdo normoeecóico.

### Impressão diagnóstica:

O estudo de imagem mostra alteração hepática e alteração no baço **sugestivo de intoxicação alimentar**, alteração no trato gastro intestinal **sugestivo de gastrite, gastro enterite**.

Os dados deste exame são **SUGESTIVOS**, deve-se sempre relacionar com a clínica do animal.

  
 **Fernanda Deconto**  
Médica Veterinária  
CRMV/RS 11456

