



www.tomoclinica.vet.br

v e t

Tomoclínica

AVALIAÇÃO RADIOGRÁFICA DAS ARTICULAÇÕES COXO-FEMORAIS

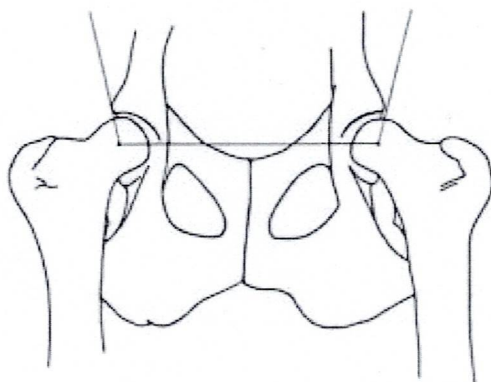
PROPRIETÁRIO: Carlos Capilar

NOME: SAFIRA HOLLY'S LAND

Pastor Alemão - Fêmea

Chip: 991001001434067

Data do Exame: 22/02/2020



ARTICULAÇÃO COXO-FEMORAL ESQUERDA: 105° HD- (A)

SEM SINAIS DE DISPLASIA

ARTICULAÇÃO COXO-FEMORAL DIREITA : 105° HD- (A)

SEM SINAIS DE DISPLASIA

Med. Vet. Fábio Brandão
CRMV-RS 11.620

Dr. Márcio Aurélio Teixeira
CRMV-RS 5838