

## RELATÓRIO ULTRASSONOGRÁFICO

---

Nome do Animal: cinza - mc 4335 - Aspa

Data: 29 / 09 / 2024

Espécie: canino

Raça: Pastor Alemão

Sexo: M

Idade: 3 meses

Tutor: Carlos Capilar

Telefone:

Veterinário Requisitante: Dra. Fernanda Deconto

**Fígado:** dimensões preservadas, contorno regular, parênquima homogêneo, normoecóico. **Vasos e ductos hepáticos:** preservados, parede regular, normoecóica. **Vesícula biliar:** formato anatômico preservado, contorno regular, parede preservada, regular, normoecóica, conteúdo anecóico sem sedimento biliar ecóico.

**Baço:** dimensões preservadas, contorno regular, parênquima homogêneo, normoecóico. **Veia e artéria esplênica:** preservados, paredes regulares.

**Estômago:** paredes preservadas, hipoeecóico, normoespessa, com conteúdo alimentar no interior. **Alças intestinais:** 5 linhas de parede com estratificação preservadas, regular, normoecóico, movimentos peristálticos preservados.

**Rim D e E:** simétricos, dimensões preservadas, contorno regular, normoecóico, relação corticomedular preservada, pelve regular, ecóica, junção corticomedular preservada.

**Vesícula urinária:** formato anatômico preservado, com moderada repleção, contorno regular, parede preservada, hipereecóica, regular, estratificação mantida, conteúdo anecóico sem sedimento urinário ecóico.


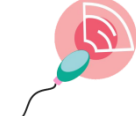
**Próstata:** não identificada.

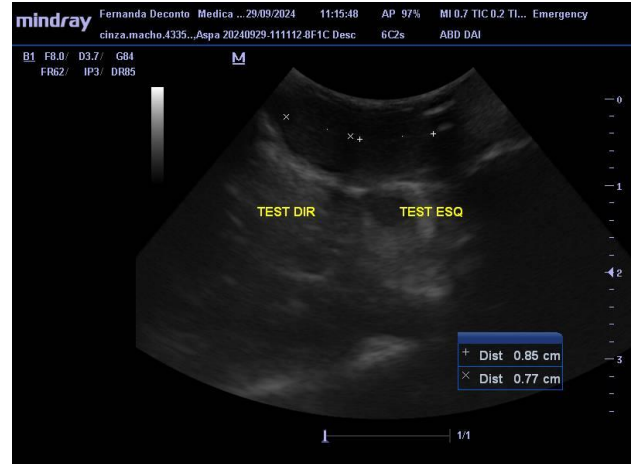
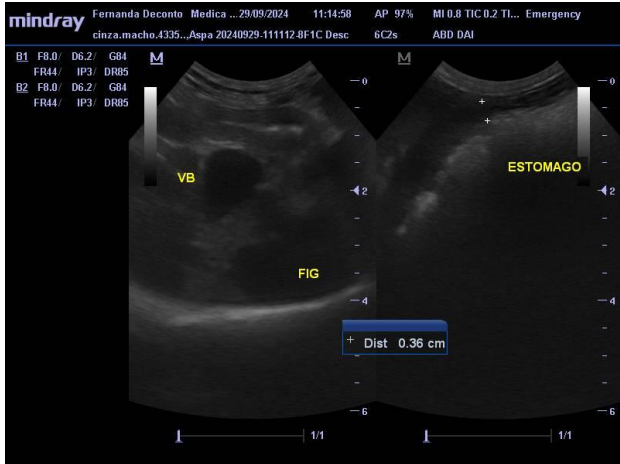
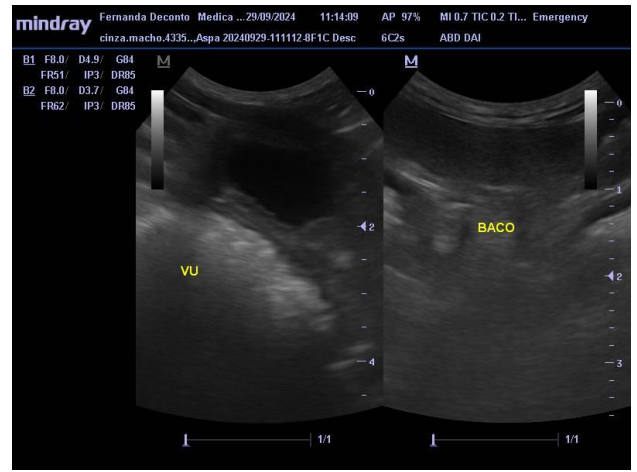
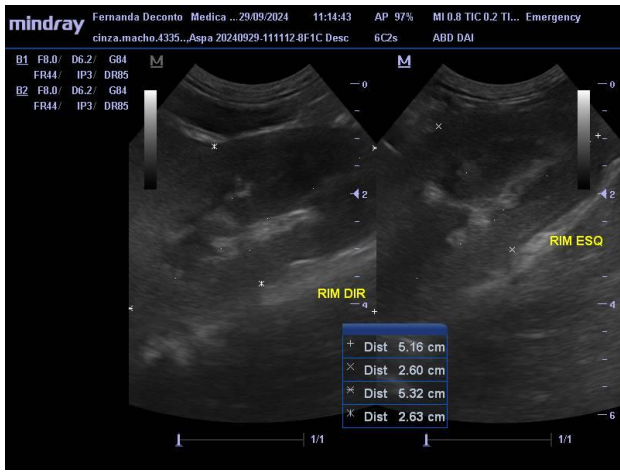
**Testículo D e E:** 2 testículos palpáveis na bolsa escrotal, tamanho e consistência normais para a idade.

### Impressão diagnóstica:

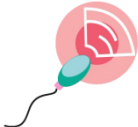
O estudo de imagem sem alterações dignas de nota.

Os dados deste exame são **SUGESTIVOS**, deve-se sempre relacionar com a clínica do animal.

  
 **Fernanda Deconto**  
Médica Veterinária  
CRMV/RS 114,56



Os dados deste exame são SUGESTIVOS, deve-se sempre relacionar com a clínica do animal.

*Fernanda Deconto*  

**Fernanda Deconto**  
 Médica Veterinária  
 CRMV/RS 11456