

## RELATÓRIO ULTRASSONOGRÁFICO

---

Nome do Animal: Mabe

Data: 04 / 12 / 2024

Espécie: Canino

Raça: Pastor Alemão

Sexo: F

Idade: anos

Tutor: Carlos Capilar – Don Odé

Telefone:

Veterinário Requisitante: Dra. Fernanda Deconto

### Ultrassonografia Gestacional:

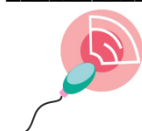**Útero:** dilatado (útero gravídico), paredes regulares e normoecóicas.

**Placenta:** regulares normoespessa e normoecóica, líquido amniótico anecogênico dentro da normalidade para a fase gestacional.

Presença de aproximadamente 05-07 vesículas gestacionais, com grande quantidade de líquido amniótico, normoecóico em todos os envoltórios fetais, início de mineralização óssea e organogênese dentro dos padrões da normalidade para a idade fetal. Presença de 1 vesícula gestacional em processo de reabsorção.

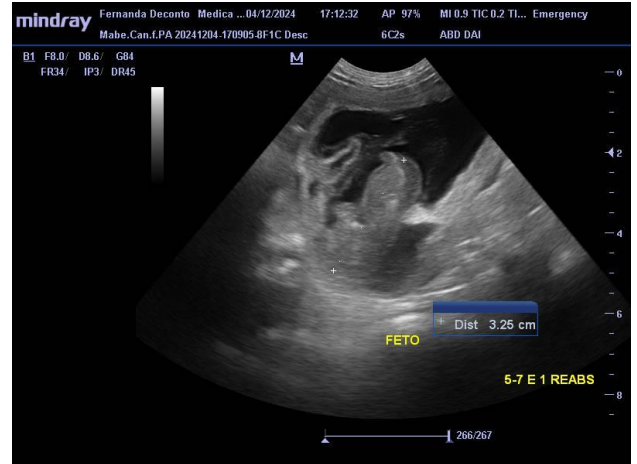
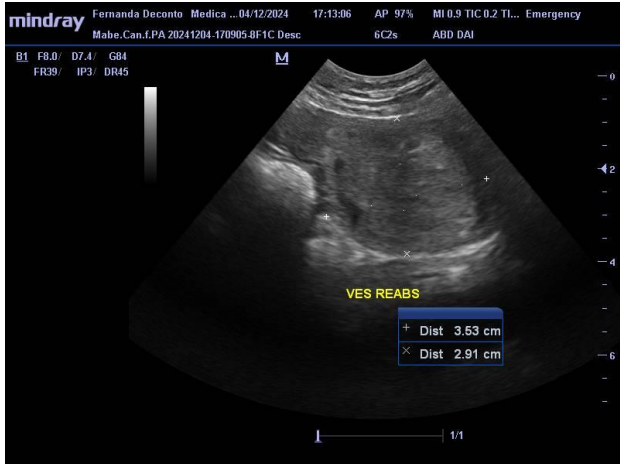
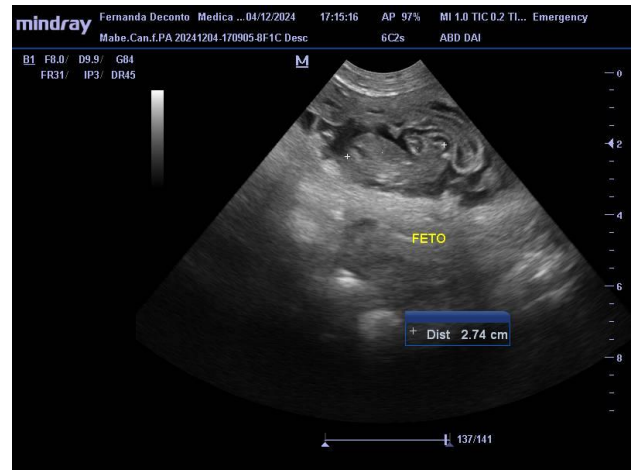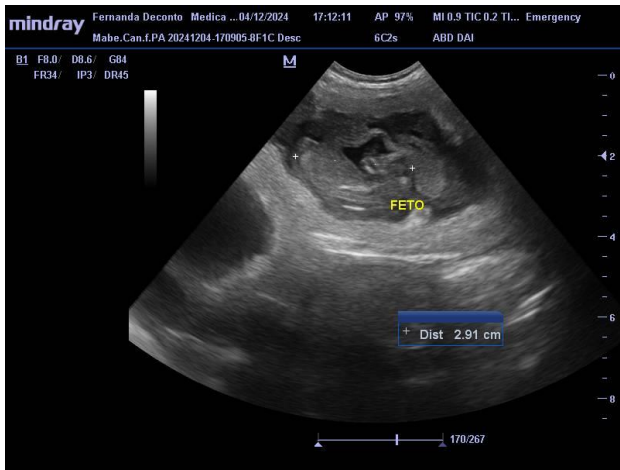
**Tempo aproximado de gestação 28 - 30 dias.**

*Fernanda Deconto*

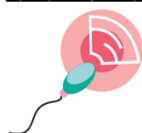

**Fernanda Deconto**

Médica Veterinária  
CRMV/RS 11456



*Fernanda Deconto*



**Fernanda Deconto**  
Médica Veterinária  
CRMV/RS 11456