

RELATÓRIO ULTRASSONOGRÁFICO

Nome do Animal: Diva

Data: 16 / 01 / 2025

Espécie: Canino

Raça: Pastor Alemão

Sexo: F

Idade: anos

Tutor: Carlos Capilar – Don Odé

Telefone:

Veterinário Requisitante: Dra. Fernanda Deconto

Ultrassonografia Gestacional:

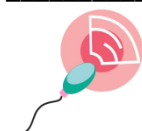Útero: dilatado (útero gravídico), paredes regulares e normoecóicas.

Placenta: regulares normoespessa e normoecóica, líquido amniótico anecogênico dentro da normalidade para a fase gestacional.

Presença de aproximadamente 02-03 vesículas gestacionais, com bastante quantidade de líquido amniótico, normoecóico em todos os envoltórios fetais, ainda sem mineralização óssea e organogênese dentro dos padrões da normalidade para a idade fetal. Presença de 1 vesícula embrionária em reabsorção.

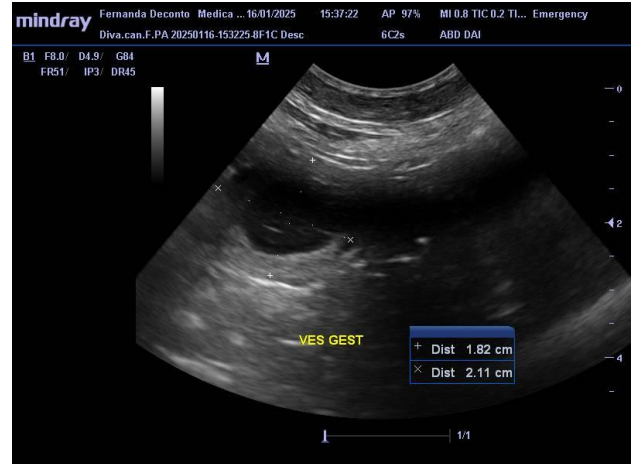
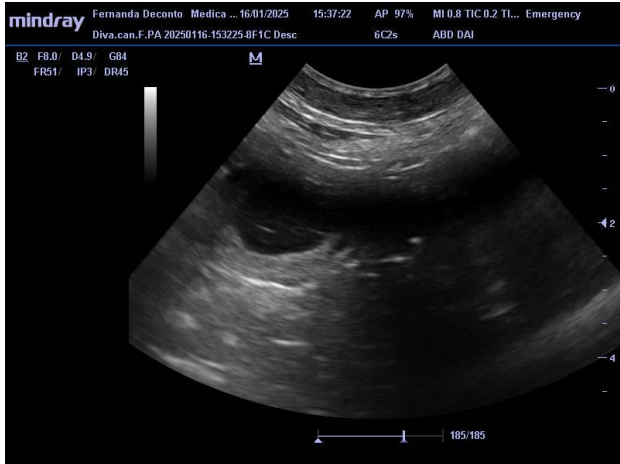
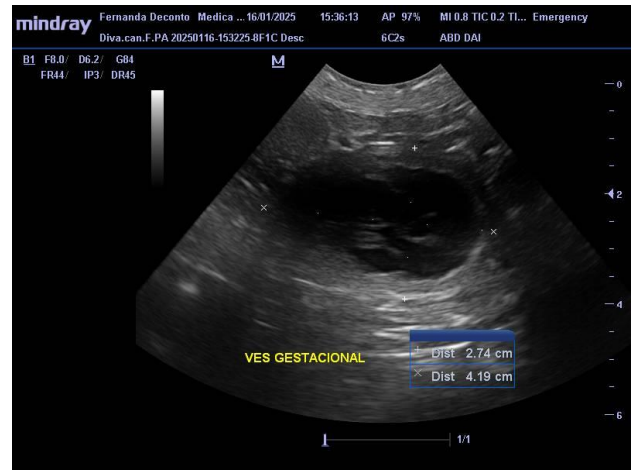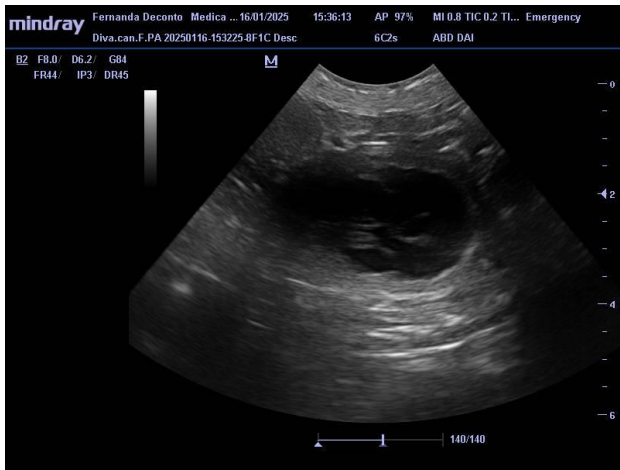
Tempo aproximado de gestação 25 - 28 dias.

Fernanda Deconto

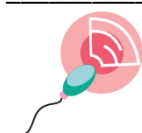


Fernanda Deconto

Médica Veterinária
CRMV/RS 11456



Fernanda Deconto



Fernanda Deconto
Médica Veterinária
CRMV/RS 11456