

## RELATÓRIO ULTRASSONOGRÁFICO

---

Nome do Animal: capa preta – mc 8189- Julia

Data: 02 / 12 / 2025

Espécie: canino

Raça: Pastor Alemão

Sexo: M

Idade: 02 meses

Tutor: Carlos Capilar – Don Odé Cães de trabalho

Telefone:

Veterinário Requisitante: Dra. Fernanda Deconto

**Fígado:** dimensões preservadas, contorno regular, parênquima homogêneo, normoecóico. **Vasos e ductos hepáticos:** preservados, parede regular, normoecóica. **Vesícula biliar:** formato anatômico preservado, contorno regular, parede preservada, regular, normoecóica, conteúdo anecóico sem sedimento biliar ecóico.

**Baço:** dimensões preservadas, contorno regular, parênquima homogêneo, normoecóico. **Veia e artéria esplênica:** preservados, paredes regulares.

**Estômago:** paredes preservadas, hipoecóico, normoespessa, com conteúdo alimentar no interior. **Alças intestinais:** 5 linhas de parede com estratificação preservadas, regular, normoecóico, movimentos peristálticos preservados.

**Rim D e E:** simétricos, dimensões preservadas, contorno regular, normoecóico, relação corticomedular preservada, pelve regular, ecóica, junção corticomedular preservada.

**Vesícula urinária:** formato anatômico preservado, completa repleção, contorno regular, parede preservada, hiperecóica, regular, estratificação mantida, conteúdo anecóico sem sedimento urinário ecóico.


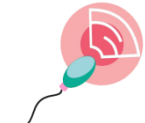
**Próstata:** não identificada.

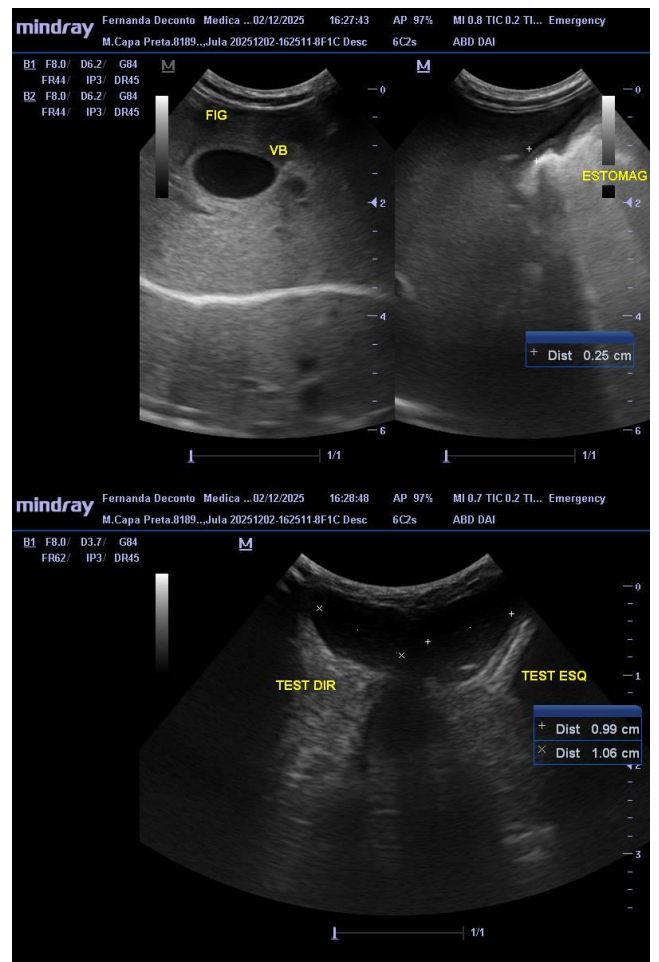
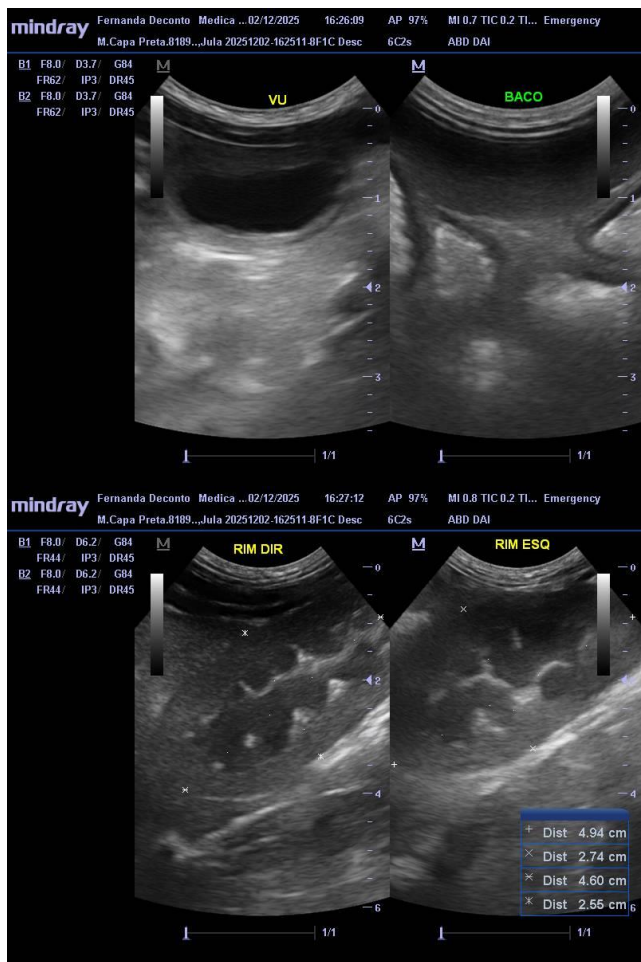
**Testículo Dir e Esq:** 2 testículos palpáveis na bolsa escrotal, tamanho e consistência normais para a idade.

### Impressão diagnóstica:

O estudo de imagem sem alterações dignas de nota em relação aos órgãos abdominais.

Os dados deste exame são **SUGESTIVOS**, deve-se sempre relacionar com a clínica do animal.  
As imagens são ilustrativas, a interpretação da imagem é feita durante o exame.

  
**Fernanda Deconto**  
Médica Veterinária  
CRMV/RS 11456



Os dados deste exame são SUGESTIVOS, deve-se sempre relacionar com a clínica do animal.  
As imagens são ilustrativas, a interpretação da imagem é feita durante o exame.

*Fernanda Deconto*  
**Fernanda Deconto**  
 Médica Veterinária  
 CRMV/RS 11456