

## RELATÓRIO ULTRASSONOGRÁFICO

---

Nome do Animal: Hadas

Data: 03 / 05 / 2025

Espécie: Canino

Raça: Pastor Alemão

Sexo: F

Idade: anos

Tutor: Carlos Capilar – Don Odé

Telefone:

Veterinário Requisitante: Dra. Fernanda Deconto

### Ultrassonografia Gestacional:

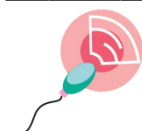**Útero:** dilatado (útero gravídico), paredes regulares e normoecóicas.

**Placenta:** regulares normoespessa e normoecóica, líquido amniótico anecogênico dentro da normalidade para a fase gestacional.

Presença de aproximadamente 06-08 vesículas gestacionais, com pouca quantidade de líquido amniótico, normoecóico em todos os envoltórios fetais, mineralização óssea e organogênese dentro dos padrões da normalidade para a idade fetal. Diâmetro biparietal aproximado 1,26cm.

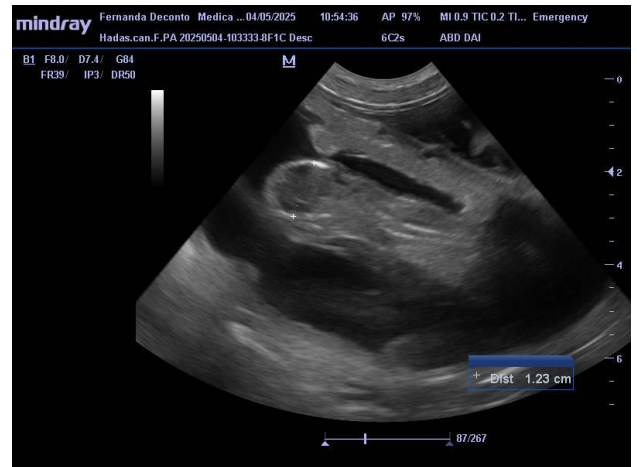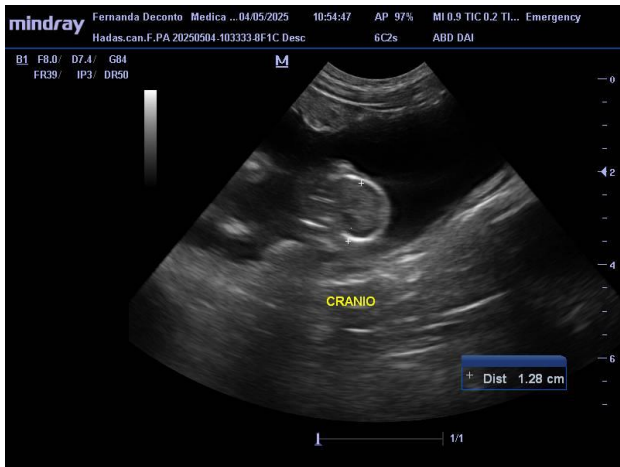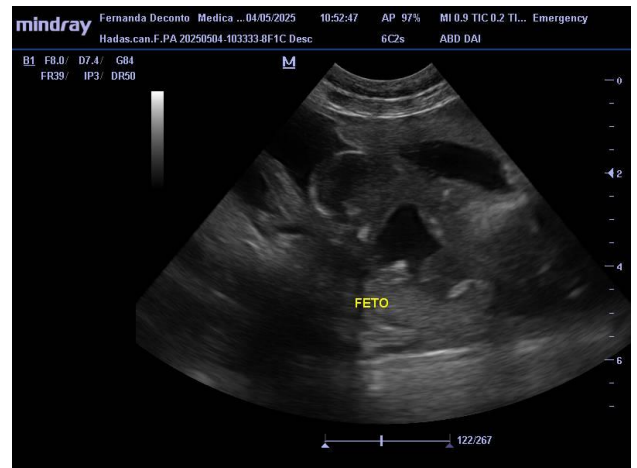
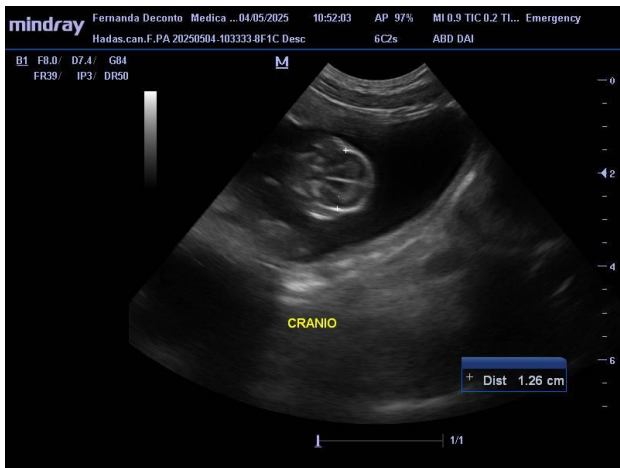**Tempo aproximado de gestação 37 - 40 dias.**

*Fernanda Deconto*

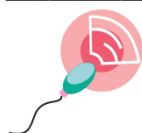

**Fernanda Deconto**

Médica Veterinária  
CRMV/RS 11456



*Fernanda Deconto*



**Fernanda Deconto**  
Médica Veterinária  
CRMV/RS 11456